Aus der Königl. chirurg. Klinik des Herrn Prof. Dr. A. Frh. von Eiselsberg.

Ueber Atresia ani congenita mit abnormer Mündung des Darmes

und die entwicklungsgeschichtliche Deutung derselben

nebst Mittheilung eines Falles von Anus vulvo-vaginalis bei einer erwachsenen Frau.

Inaugural-Dissertation

der

medizinischen Fakultät zu Königsberg i. Pr.

zur

Erlangung der Doktorwürde

in

Medizin, Chirurgie und Geburtshilfe

vorgelegt und nebst beigefügten Thesen

öffentlich vertheidigt

am Sonnabend den 22. Mai 1897, Vormittags $10^3/_4$ Uhr

von

Jan van Gorkom,
prakt. Arzt in Arnhem.

Opponenten:

Herr Dr. med. **Karl Ludloff,**
Herr Dr. med. **Karl Franz.**

Königsberg i. Pr.
Druck von M. Liedtke, Vorder-Rossgarten No. 25.
1897.

Zu den häufig vorkommenden Missbildungen am hinteren Leibesende gehört die mehr oder weniger complicirte Atresia ani. Gar nicht selten wird der praktische Arzt zu Kindern von einigen Tagen gerufen, deren Mutter sich, und mit vollem Rechte, ängstigt, weil das Kind seit der Geburt zwar urinirt, aber keinen Stuhlgang gehabt habe. Der Befund ist in diesen Fällen ein häufig verschiedener. Manchmal findet man am lebenden Kinde keine Abweichung, das Kind hat eine normale Afteröffnung, für den Finger bequem zugänglich, in die man auch mit einem Katheter weit hereinkommt und dabei einen normalen Urogenitalapparat. Meistens handelt es sich dann um höher gelegene Darmstricturen, Abknickungen und dergleichen mehr und gehen diese Kinder öfters unter Ileus-Erscheinungen zu Grunde. Die Prognose ist häufig infaust, auch wenn operirt wird. Nicht so selten aber kommt thatsächlich der Afterverschluss als partielle oder totale Atresia ani vor. An Stelle der normalen Analöffnung findet man gar nichts oder einen pigmentirten Fleck, manchmal mit einer Einsenkung,

oft auch vorgewölbt oder mit sonderbaren Anhängen versehen[1]). Dieser verschlossene Anus ist öfters so dünn, dass man eine fluctuirende Meconiummasse blauschwärzlich durchschimmern sieht (epitheliale Verklebung); zahlreiche Sectionen liefern in der That die verschiedensten Befunde von einfachem Verschlusse bis zu einem hoch nach dem als Blindsack endigenden Darm sich begebenden narbenartigen Strang.

Man unterscheidet demnach eine Atresia ani s. s. eine Atresia recti und eine Atresia ani et recti. Kinder mit einem dieser angeborenen Fehler behaftet, kann man am Leben behalten entweder durch Wiederherstellung der normalen Communication oder durch Anlegung eines Anus präternaturalis.

So wie aber bei vielen pathologischen Veränderungen die Natur selbst ein deutliches Heilbestreben zeigt, findet man in vielen dieser Fälle directen Mastdarmverschlusses Nebenausmündungen. Um nun die Fälle der Atresia ani mit Nebenausmündungen des Darms gut zu unterscheiden, ist es nöthig sich entwickelungsgeschichtlich die Sache klar zu machen.

Die erste zusammenfassende Arbeit, die diesen Zweck zu erfüllen versucht, ist die von Dr. *Rudolf Frank:* Ueber die angeborene Verschliessung des Mastdarmes und die begleitenden ihneren und äusse-

[1]) H. Chiari: Ueber congenitale Hautanhänge an der Rhaphe perinaei. — Prager medic. Wochenschrift 1889, 49.

ren angeborenen Fistelbildungen (Wien 1892). Er erwähnt zuerst ältere Anschauungen von *Esmarch, Perls, Eppinger* u. A. Diese Autoren suchten die Sache in folgender Weise zu erklären: In der vierten Foetalwoche münden am hinteren Leibesende Allantois und Enddarm gemeinsam in einen Raum: die Cloake.

Die Allantois hat sich noch nicht grösstenteils zur Blase umgestaltet, von den späteren Genitalkanälen (Müller'schen Gängen) ist noch nichts da. An der Stelle des späteren Anus bildet sich eine Einstülpung, die dem Darm entgegenwächst.

Die zwischenliegenden Zellschichten verschwinden allmälig und die Mündung des Darmes entsteht. Nun sollte die Atresia ani dadurch zu Stande gekommen sein, dass diese Einstülpung sich nicht bildet oder verschiedener Ursachen wegen nicht mit dem Darm in Communication tritt (Esmarch), oder dass sie nach vorn verlagert wurde (Perls).

Dagegen erhebt *Frank* folgende Einwürfe:

1. Die Theorie übersieht ganz, dass nicht nur der Mastdarm, sondern auch die Urogenitalgänge später mit der Aussenwelt in Communication treten sollen. Eine fehlerhafte Einstülpung muss daher einen angeborenen Verschluss aller drei Canäle zu Stande bringen.

Von altem Standpunkte war dies richtig; die späteren nachher zu erwähnenden Ergebnisse der Entwickelungsgeschichte werden das vollkommen Unrichtige dieser Voraussetzungen, an denen auch Frank noch zu sehr festgehalten hat, darlegen.

2. Der Durchbruch der Urogenitalwege sollte dann in eine viel spätere Zeit verlegt werden müssen.
   Um so mehr gilt hier die soeben geäusserte Kritik.
3. Der Sinus Urogenitalis beim Weibe wäre dann nicht erklärt.
4. Das Vorhandensein eines normalen Darmes ist unvereinbar mit der Annahme des Ausbleibens der Einstülpung.
5. Es bliebe ferner unerklärt, wie so bei Atresia ani der Enddarm so weit heruntergerückt ist; man wäre dann wohl gezwungen anzunehmen, dass sich am Enddarm ein sphincter externus gebildet habe.

Frank verwirft dann noch die Annahme *Eppinger's:* es sollte ein primärer Mangel des Rectums angenommen werden, aus dem Grunde, dass das Rectum sich aus dem Afterdarme bildet; dieser müsste sich dann von der Allantois wohl sehr früh trennen!

Endlich meint *Frank* die *Perls'*sche Theorie von der Verlagerung der Einstülpung nach vorne widerlegen zu können mit der Behauptung:

„Das Vorhandensein von so Vielem was sich aus der Aftereinstülpung bilde: Damm, Rhaphe, Einsenkung ist unvereinbar mit der Annahme einer nach vorn versetzten Einstülpung."

Alle diese entwicklungsgeschichtlichen Theorien resp. von Frank als feststehende Thatsachen angenommenen Voraussetzungen, schienen mir nicht richtig und stimmend, auch bevor mir durch die vorzüglichen Studien von *Born* und *Keibel* die Sache wirklich klar

geworden war. Allerdings ist *Frank's* Aussage: „Eine befriedigende, einheitliche Erklärung giebt es nicht,“ seiner Zeit richtig gewesen. Jedoch zeigt er grosse Neigung um *seine* Erklärung, dass es sich meistens um eine Obliteration bereits geformter Canäle handle, für alle Fälle geltend zu machen. Er führt dafür zunächst folgende Stütze an: Wenn auch eine Atresia ani gefunden wird, so ist stets der Nachweis zu liefern, dass Anusbildung thatsächlich stattgefunden hat. Wo z. B. anstatt der normalen Oeffnung (mit Ringmuskel) eine Narbe da ist, kann durch mikroskopische Untersuchung bewiesen werden, dass diese Narbe Muskelelemente enthält; es lässt sich sogar stets, oder mit höchst seltenen Ausnahmen, die Ausbildung eines Sphincter und Levator ani, anatomisch, bei älteren Individuen auch physiologisch nachweisen.

Dies ist nun allerdings richtig: das Diaphragma pelvis ist mit allen seinen Elementen fast immer vorhanden, es möge nun die normale Analöffnung obliterirt sein oder auch eine Nebenöffnung sich vorfinden. Es kommen fistelartige Verlängerungen des Mastdarmes im Bereiche des Dammes, Scrotum, labia majora etc. vor.

Gewiss kann man aber die Fragestellung *Frank's:*

„Warum sollte man, da für viele Fälle von Atresie die Verwachsung evident erscheint, indem man entweder die Spuren der stattgehabten Verwachsung direkt nachweisen kann, oder dieselbe erschliessen muss, weil man annehmen muss, dass eine normale Entwickelung der Analportion vorausgegangen sei, oder indem die Verwachsung

überhaupt die einzig mögliche Erklärungsweise abgiebt, warum sollte man denn nicht annehmen, dass die Atresie *überhaupt* aus Verwachsungen hervorgegangen sei, statt für einzelne Fälle auf Theorien sich zu stützen, welcher jeder positiven Stütze durch Befunde entbehren?“

nicht direkt in seinem Sinne beantworten. Zweifelhaft erscheint mir demnach der nachfolgende axiomartige Satz: „Umsomehr, als sich durch die Annahme der stattgehabten, nachträglichen Verwachsung *alle* Formen des angeborenen Mastdarmverschlusses einheitlich, einfach und ungezwungen erklären lassen!“

Die Schlussfolgerungen *Frank's* sind folgende:

1. Die Atresia ani ist nicht eine durch Entwickelungshemmung hervorgegangene Missbildung; ist nicht durch Ausbleiben der Einstülpung (vierte Woche), noch durch Ausbleiben der Communication (fünfte Woche) entstanden.
2. Sie entsteht durch spätere Verwachsung nach schon geöffneter Cloake, inbesondere zur Zeit der Dammbildung (im dritten und vierten Monate); diese Verwachsungen seien als zu weit gehende physiologische anzuschauen.

Für die Atresia ani an und für sich kann ich diese Verwachsungstheorie im Grossen und Ganzen zugeben; nur die Verwachsung, nicht aber ihre Erklärung und Bestimmung der Zeit ihrer Bildung im Sinne *Frank's*. Ganz ablehnend möchte ich mich jedoch verhalten gegenüber der Meinung *Frank's*: „Die mit der angeborenen Verschliessung des Mastdarmes einhergehenden inneren

(Cloaken)- und äusseren Fistelbildungen erklären sich *sämmtlich* durch Hemmung der Obliteration von normal verwachsenden embryonalen Canälen und Furchen."

Wie schon oben gesagt, machen die neuesten entwicklungsgeschichtlichen Ergebnisse uns die Sache wirklich klar. Schon durch die bereits von *Frank* citirten Untersuchungen von *P. Reichel:* „Die Entwickelung des Dammes und ihre Bedeutung für die Entstehung gewisser Missbildungen" (Zeitschrift für Geburtshülfe und Gynaekologie 1888) und die Darstellungen im bekannten *Hertwig*'schen Lehrbuche der Entwicklungsgeschichte, Ausgabe 1893 und 1897 (obwohl mir scheint, dass da zu sehr auf Amphibienbefunde fortgebaut werden soll, wodurch das wirkliche Verständniss sehr erschwert wird), — geht uns mehr Licht in der Sache auf. Vor allem aber sind es die vorzüglichen Arbeiten von: *Born,* Entwickelung der Ableitungswege des Urogenitalapparates und des Dammes bei den Säugethieren, in den „Ergebnissen der Anatomie und Entwicklungsgeschichte von *Merkel-Bonnet*, III Band, Wiesbaden 1894, S. 490—516", — und von *F. Keibel,* „Zur Entwicklungsgeschichte des menschlichen Urogenitalapparates", im Archiv für Anatomie und Entwicklungsgeschichte, 1896, S. 55 bis 156", — durch welche die Streitfrage wirklich gelöst wird.

Diese Arbeiten, nebst denen von *Nagel, Retterer* und *Tourneux* haben für nachfolgende Schilderung das Material gegeben in: *Oscar Schultze,* Grundriss der Ent-

wicklungsgeschichte des Menschen und der Säugethiere II. Theil, 1897):

„An dem hinteren Körperende münden frühzeitig Darm, Allantois und Urnierengänge in einen gemeinsamen Raum, die Kloake, aus. Er wird durch die dünne, nur aus Ekto- und Entoblast bestehende Kloakenmembran nach aussen verschlossen. Im Gegensatze zu einem späteren von der Ektoblastseite her gebildeten Kloakenantheil, nennen wir jenen Raum die entodermale Kloake. In den Schwanzstummel verlängert sich die Kloake als blind endigender Schwanzdarm. Die Kloakenmembran ist um diese Zeit kranialwärts weit ausgedehnt und reicht bis zur Abgangsstelle des Nabelstranges. Bald darauf tritt jedoch eine relative Verkürzung der Kloakenmembran von dem kranialen Ende aus, ein, indem sich von den beiden Seiten her reichlicher Mesoblast zwischen die beiden Grenzblätter einschiebt und so das kraniale Ende der Membran unter festerer Gestaltung der kaudal von der Nabelstranginsertion gelegenen Stelle der Bauchwand kaudalwärts verschoben scheint.

Die seitlichen Begrenzungswände der Kloakenmembran erheben sich weiterhin wulstförmig und gehen dann kranialwärts in einen kleinen Höcker, den Geschlechtshöcker, über. Hierdurch kommt die Kloakenmembran in der Tiefe einer Grube, der sogenannten Aftergrube oder der ektodermalen Kloake zu liegen (s. Zeichnung I). Ihre seitlichen Begrenzungsflächen legen sich dann bis zur epithelialen Verschmelzung aneinander. So entsteht das mediane

Kloakenseptum, doch bildet eine von dem Geschlechtshöcker ausgehende, kaudal verlaufende Furche, die Geschlechtsfurche (Urogenitalfurche), die sich in der Tiefe durch die ektodermale Kloakenplattte (Born) mit der Kloakenmembran verbindet, bestehen. Die Ränder der Geschlechtsfurche heissen Geschlechtsfalten. Sie werden zugleich mit dem Geschlechtshöcker von den Geschlechtswülsten ringförmig umfasst.

Gleichzeitig mit den zuletzt angeführten äusserlich sich abspielenden Vorgängen zeigen sich auch im Innern im Bereiche der Kloake wichtige Fortschritte. Nach Bildung der Nierenanlage von dem kaudalen Ende des *Wolff*'schen Ganges aus und der Trennung der Ureterenmündung von der des Urnierenganges, kommt es zu der Theilung der entodermalen Kloake in ein *dorsales* zum grössten Theil des Mastdarmes werdendes und ein *ventrales*, zur Harnblase und dem die *Müller*'schen und *Wolff*'schen Gänge aufnehmenden sogenannten entodermalen Sinus Urogenitalis sich gestaltendes Rohr, d. h. zur Bildung des Dammes. Sie vollzieht sich durch Herabwachsen einer bindegewebigen Scheidewand von dem Winkel aus, in welchem sich Darm und Allantois zur Kloake vereinnigen. Die Scheidewand geht nach beiden Seiten in je eine Falte (*Rathke*'sche Falte) über, die unter gegenseitiger Verwachsung gleichzeitig mit ihr die Kloake bis zur Innenfläche der Kloakenmembran in frontaler Richtung in die beiden genannten Theile zerlegt.

Von der Kloakenmembran pflanzt sich der Theilungsvorgang der entodermalen Kloake auch nach aussen auf die ektodermale Kloakenplatte fort. Sie

wird so in einem dorsalen, anfangs soliden, dann aber von der inneren Lichtung des Mastdarms aus bis nach aussen durchgängig werdenden Theil, und in einen ventralen zerlegt. Die Scheidewand erreicht schliesslich den Grund der von dem Geschlechtshöcker ausgehenden Furche und theilt diese gleichzeitig mit dem nun äusserlich sichtbar werdenden anfangs sehr schmalen Damm in die dorsale Afteröffnung und die vordere, bei beiden Geschlechtern noch gleichwertig erscheinende Harngeschlechtsöffnung. Das auf solche Weise aus dem anfangs soliden, dann ausgehöhlten, dorsalen Theil der Kloakenplatte hervorgehende Mastdarmende ist demnach ektoblastischen Ursprungs. Der herabwachsenden, den Damm erzeugenden Scheidewand folgt innen das Peritoneum und so kommt es zur Bildung des *Douglas*'schen Raumes."

Dieser magistralen Darstellung habe ich nichts beizufügen. Ich möchte nur hervorheben, dass von der alten Theorie einer ektodermalen Darmeinstülpung, die dem Urdarm entgegen und mit diesem verschmelzen solle als wäre diese der primitive Hauptvorgang für das, was uns hier interessirt gar nicht die Rede sein kann. Es ist aus der *Keibel*'schen Abhandlung (1896) sogar noch nicht einmal klar, wann thatsächlich die Afteröffnung zu Stande kommt, gewiss aber erst nach derjenigen des Urogenitalapparates.

Alle angeborenen Fistelbildungen des Mastdarmes mit oder ohne Atresia ani (denn es kommen auch solche vor mit normalem Anus), können wir wohl in zwei Hauptrubriken abtheilen: 1. Diejenigen, welche in die dorsale 2. diejenigen, welche in die ventrale Kloake ausmünden.

Alle Fälle, die in der reichen casuistischen Literatur (man sehe bei *Ahlfeld*, die Missbildungen des Menschen; bei von *Rosthorn's* Publikation in der Wiener klinischen Wochenschrift 1890, No 10; auch bei *Frank* und nach ihm (1892) bei *Guinard*, Précis deTeratologie) beschrieben werden — nach dieser Eintheilung ordnen und deuten zu wollen, wäre jetzt wohl nicht von grossem Nutzen. Ich möchte mir allerdings vorbehalten, diese Arbeit innerhalb kurzer Zeit in weiterer Ausdehnung wieder aufzufassen und dann dabei eine richtige Classifizirung aller genug bekannten Fälle auf besserer Grundlage durchzuführen.

Bevor wir uns mit dem nun mitzutheilenden Fall aus der Königsberger Chirurgischen Klinik beschäftigen, möchte ich dies eine noch betonen: Man muss annehmen, dass der Enddarm sich stets einen Weg nach aussen bahnen will, sei es dadurch, dass er normaliter mit dem Anus in Verbindung tritt, oder aber, wenn nicht in irgend einem Stadium der Entwicklung, wo er noch in Verbindung mit der Cloake ist, eine Hemmung auftritt, auf pathologischem Wege. Wissen wir doch z. B., dass Aneurysmen Knochenschwund verursachen, umso mehr wird es uns begreiflich erscheinen, dass der Meconiuminhalt des Darmes Zellschichten zum Verschwinden und so einen Canal physiologisch zu Stande bringt oder Zellverklebung (Dammbildung) verhindert.

Prof. *Keibel*, der in seiner Abhandlung auch von diesen Missbildungen spricht und von der *Frank*'schen Monographie als einer der ersten diese Sachen zusammenfassenden Schriften Meldung macht, äussert sich hierüber wie folgt: „Die entwicklungsgeschichtlichen Grundlagen

der Arbeit *Frank's* sind eben durchaus ungenügende. Trotzdem aber in dieser Beziehung und in vielen Einzelheiten die Arbeit von *Frank* durchaus als verfehlt bezeichnet werden muss, stimme ich dem Verfasser gerne in dem Gedanken zu, dass die angeborene Verschliessung des Mastdarmes nicht als eine durch Entwicklungshemmung hervorgegangene Missbildung aufzufassen ist, sondern dass zu ihrer Erklärung nachträgliche Verwachsungen herangezogen werden müssen. Ebenso stimme ich natürlich mit ihm überein, dass die abnormen Ausmündungen des Mastdarmes vielfach Hemmungsbildungen sind, kann aber nach dem oben Ausgeführten der Deutung im Einzelnen nicht folgen und empfinde es besonders als eine etwas harte Zumuthung, dass beim Weibe Fisteln, die das Rectum mit dem Uterus und der Vagina verbinden, als Hemmungsbildungen, als Kloakenreste, aufgefasst werden sollen, zumal da dem Verfasser, wenn wir von allem Anderen absehen wollen, *Küssmaul's* 1859 erschienenes Werk: „Von dem Mangel, der Verkümmerung und Verdoppelung der Gebärmutter", doch kaum unbekannt sein dürfte[2]) . . . Wenn freilich die Missbildungen in einer Form auftreten, die einem regelmässig zu durchlaufenden Embryonalstadium entspricht, möchte ich kaum Bedenken tragen, eine solche Missbildung als durch Entwicklungshemmung entstanden aufzufassen."

[2]) Von Rosthorn (1890) vermeldet dasselbe in seiner Literaturausgabe.

Gehen wir jetzt zur Beschreibung unseres Falles über, um dann nachher an die Bedeutung desselben noch einige auf das Vorhergesagte sich beziehenden Bemerkungen anzuknüpfen.

Am 21. Januar 1897 wurde in die Klinik Prof. v. Eiselsberg's aufgenommen: Auguste B., 44 Jahre alt, aus R.

Anamnese:

Vater der Patientin soll lungenleidend gewesen sein, starb im 64. Jahre, Mutter lebt, ist aber schwächlich und lungenleidend, 71 Jahre alt. Eine Schwester starb im 20. Jahre an Lungenleiden, ein Bruder lebt und ist gesund. Abnormitäten der Geschlechtssphäre sollen in der Familie nicht vorgekommen sein. Patientin will vorher niemals krank gewesen sein. Die Menses traten erst im 24. Jahre auf und cessirten im 40. Jahre. Patientin ist verheirathet, hat aber keine Kinder geboren. — Schon als Schulmädchen bemerkte Patientin, dass sich ihre Geschlechtstheile anders verhielten als die der übrigen Mädchen, indem der Koth nicht durch den Anus, sondern durch die Scheide entleert wurde; überhaupt fehlte die Analöffnung. Trotz dieser Missbildung konnte Patientin den Stuhl gut halten und entleerte wohlgeformte Ballen, nur sollen ab und zu Flatus wider Willen entwichen sein. In der Ehe soll der Coitus von normalen Empfindungen begleitet gewesen sein. Vor ungefähr 10 Jahren begann der Stuhlgang unregelmässig zu werden, zu gleicher Zeit bemerkte Patientin eine harte kugelförmige, apfelgrosse Geschwulst auf der rechten Seite des Abdomen, drei Querfinger breit über der Symphyse, die sich unter der Haut und auf der Unterlage etwas verschieben liess; ausserdem soll sich an der Stelle, wo sonst das Rectum liegt, allmälig eine Anschwellung gebildet haben, so dass Beschwerden bei der Stuhlentleerung eintraten. Schliesslich konnte Patientin nur noch auf Gebrauch von Abführmitteln entleeren. Häufig sollen in den letzten Jahren schwere Kolikanfälle mit Gurren und Poltern in den Gedärmen aufgetreten sein. Wegen dieser Stuhlbeschwerden suchte Patientin die Klinik auf: Ihre Klagen bestehen nur über Stuhlverhaltung, Kolikschmerzen, die von der Geschwulst im Leibe auszugehen scheinen. Ihrer Abnormität wegen beunruhigt sie sich gar nicht. Ob je von Seite des Gatten auf eine Untersuchung, resp. Behandlung deswegen angedrungen ist, wird nicht gemeldet.

Status praesens.

Mittelgrosse, hagere Frau mit grobem Knochenbau, schlaffer Muskulatur, sehr wenig Panniculus, etwas ängstlich lauerndem Gesichtsausdruck, sehr wenig sprachsam; schliesst beim Reden stets die Augen, sieht Einem beim Sprechen fast nie in die Augen. Eine gewisse Abnormität der Psyche ist nicht zu läugnen.

Thorax flach, symmetrisch. Die Zwischenrippenräume Supra- und Infraclaviculargruben sind eingesunken. Die Percussion ergiebt durchaus normale Verhältnisse. Auscultatorisch findet man wenig kleinblasige Rasselgeräusche über den Spitzen. Herztöne, an normaler Stelle, sind rein.

Abdomen fast ohne Panniculus adiposus; ab und zu sieht man einige Darmschlingen sich bewegen. Rechts, dicht neben der Linea alba, die deutlich pigmentirt ist, fühlt man etwas unterhalb der Mitte zwischen Nabel und Symphyse einen sehr harten, leicht höckrigen, kugelrunden Tumor, über dem sich die normale Haut verschieben lässt, der auch selbst leicht verschieblich ist, auf Druck Schmerzempfindungen auslöst und deutlich intraperitoneal liegt.

An dem Scheideneingang ist inspectatorisch nichts zu entdecken. Die Scheide ist normaliter für zwei Finger durchgängig, die Schleimhaut glatt. Von Hymenalresten keine Spur. In der Höhe der Portio vaginalis uteri, entsprechend ihrer vorderen Halbperipherie, ist eine wulstige Verdickung fühlbar. Den untersuchenden Fingern haften einige Kothbröckel an. Mit dem Speculum wird auch kein Orificium uteri gesehen, man sieht Rectumschleimhaut.

An Stelle des Afters eine zehnpfennigstückgrosse, braun pigmentirte Stelle ohne jede Oeffnung. Die Partie zwischen dieser und dem Ostium vaginale fühlt sich hier dicker als sonst an. Das Steissbein fehlt vollständig; vom Kreuzbein sind nur drei Wirbel mit Sicherheit zu palpiren, der vierte springt verändert etwas weiter vor.

Am 26. Januar wird in die pigmentirte Stelle entsprechend dem Anus eine Incision gemacht. Es entleert sich eine chokoladenfarbene, flüssige Masse von circa 300 cc. Spektral-analytische Untersuchung weisst kein Blut auf; mikroskopisch wird es als Meconium agnoszirt. Die diese Flüssigkeit enthaltende Höhle ist mit Schleimhaut ausgekleidet; die Schleimhaut wird mit der äusseren Hautwunde circulär vernäht, die Höhle tamponirt. Bei

Digitaluntersuchung ergiebt diese sich übrigens als vollkommen abgeschlossener, blind endigender Raum.

Am 2. Februar wird in Narcose bei Trendelenburg'scher Lage in der Linea alba Laporotomie gemacht; nach Eröffnung des Peritoneums erscheint im distalen Wundwinkel der Uterus mit den beiden Ovarien; am Fundus uteri rechts sitzt ein harter, hühnereigrosser Tumor, der ein Fibromyom zu sein scheint. Mit diesem Myom ist die Flexura sigmoidea bindegewebig verwachsen, spitzwinklig abgeknickt. Die Verwachsung wird gelöst. Nun gewinnt man den Eindruck, dass das Rectum direkt an der hinteren Wand der portio vaginalis in die Vagina führt. Das Coecum war in einer strahligen Narbe auch zum Myom herangezogen; der processus vermiformis war aber vollständig frei und beweglich.

Das Myom wird abgetragen· der Stumpf wird von zwei vorher gebildeten Peritoneallappen fortlaufend übernäht; die Bauchdeckennaht wird in 3 Etagen gemacht.

Nach der Operation fühlte sich die Patientin durchaus wohl; namentlich hatte sie zunächst weder Meteorismus, noch Aufstossen und keine Schmerzen. Am zweiten Tage bekam sie zweimal Stuhlgang durch die Scheide.

Am 7. Februar fand der erste Verbandwechsel statt. Die Laparotomiewunde war reactionslos verklebt. Patientin befand sich subjectiv und objectiv wohl. Sie hatte keine Kolikanfälle mehr. Aus der Afteröffnung, resp. der bei der ersten Operation gemachten Incision wurde noch immer etwas secernirt. Dieselbe wird aufs Neue tamponirt.

Am 10. Februar Verbandwechsel, Entfernung der Nähte: die Wunde war ganz reactionslos; die am hinteren Ende des Dammes gemachte Oeffnung secernirte noch etwas; der Tampon daselbst wurde entfernt.

Am 26. Februar. Der Verband wurde weggelassen. Die Bauchwunde war vollständig per primam intentionem verklebt; die gemachte Oeffnung secernirte nicht mehr. Bei Berührung derselben kontrahirt sich der Sphincter ani.

Am 4. März zeigte Patientin febrile Erscheinungen, die 4 Tage dauerten und offenbar auf Stuhlverhaltung zurück zu führen waren.

Am 11. März wurde sie als geheilt entlassen und zeigte dann folgenden Status vor:

Der Stulgang wird nach wie vor durch die Scheide entleert, ohne der Patientin Beschwerden zu machen. Die Kolikanfälle haben nach Entfernung des Myoms resp. Beseitigung der Verwachsungen desselben mit der Flexura sigmoidea aufgehört.

In der Linea alba befindet sich eine lineare Incisionsnarbe. An Stelle des Afters eine erbsengrosse Oeffnung (mit einem Schleimhautsaume) in die man mit dem kleinen Finger eingehen kann, wobei sich deutlich der Ring contrahirt (sphincter). Diese Oeffnung führt in eine citronengrosse, vollständig abgeschlossene Höhle.

Am 13. Mai hatte ich Gelegenheit, Patientin noch einmal zu untersuchen. Sie fühlte sich wohl, sah gut aus, ist frei von Koliken, hatte regelmässigen Stuhlgang per vaginam, doch musste sie stets dazu Abführmittel anwenden. (Habituelle Obstipation psychisch alterirter Frauen.) Der Leib war nicht aufgetrieben und bot keinerlei abnormen Palpationsbefund. Das Promontorium war sehr leicht durch die Bauchdecken durchzufühlen, befand sich nicht in der Medianlinie, sondern nach rechts verzogen. Einige Beckenmessungen zeigten durchaus abnormale Verhältnisse. So betrugen:

Die Distantia	spin. ant.	ossis ilei		30,2
„ „	crist.	„	„	34,2
„ „	tub. ischii			17
„ „	intertrochanterica			32 c. M.

Der processus spinosus des letzten Lendenwirbels war 26,4 c. M. von dem oberen Symphysenrande entfernt; ebenso die crista ossis ilei links 19, rechts 21 c. M. vom entsprechenden tuber ischii. Die Beckenform ist demnach unregelmässig, theilweise riesenhaft.

Die künstliche Analöffnung stellt nur mehr ein für die Kuppe des kleinen Fingers zugängliches Grübchen dar; jeder Versuch weiter einzudringen, erweist sich selbst für die Sonde als unmöglich. — Der Damm war auffallend klein.

Epicrise.

Die Beschwerden, welche Patientin in die Klinik geführt haben, sind wohl einzig und allein die gewöhnlichen Erscheinungen des langsam zunehmenden Darmverschlusses oder der Darmverengerung. Die lange Dauer der Zunahme an und für sich schliesst wohl von vornherein eine Darmverengerung durch maligne Neubildung aus. Mit Wahrscheinlichkeit lässt sich die Diagnose auf langsame Verengerung im Dickdarme durch eine ausserhalb des Darmes gelegene mechanische Ursache stellen.

Wie soll nun aber diese so ausserordentlich seltene Anomalie gedeutet werden? Diese mit einer so widernatürlichen Missbildung[3]) geborene Frau liefert uns erst ein Beispiel von Atresia ani s. s. Dass nämlich der Damm sich bei ihr normal gebildet hat (und dazu gehört, auch schon nach rein anatomischer, längst begründeter Darstellung, der Anus mit seinem Sphincter), ist wohl klar. Die Analbildung ist auch für gewöhnlich theilweise eine Einstülpung; es kommt thatsächlich zur Bildung eines kleinen Stück Darms, des Analdarms. Dass hierbei alle dazu nötigen Keimelemente in Betracht kommen, wird schon aus *Hertwig* (1893) ersichtlich. Die Angaben von *Hertwig* (auch in Ausgabe 1897) sind aber mit den Untersuchungen von *Keibel* u. A. noch nicht ganz in Uebereinstimmung; in der von mir aus *Schultze* citirten Darstellung des Entstehens der äusseren Urogenitalorgane und des Dammes wird aber auch schon von einem Analdarm ektoblastischen Ursprungs gesprochen. In der späteren von mir angekündigten Arbeit über Atresia ani congenita hoffe ich dies weiter zu erledigen. Wenn wir aber von einem Analdarm sprechen dürfen, so bietet der Meconiuminhalt der bei der Patientin gefundenen Cyste oder dem obliterirten Anus, der

[3]) Wer kann aber sagen, mit wieviel Gold sie vor 2500 Jahren auf dem Sklavenmarkte in Alexandrien z. B. bezahlt worden wäre, — zu welchen poetischen Aeusserungen sie den alten Satyrikern wohl Veranlassung gegeben hätte! In der That, wieviel von dem, was wir jetzt sofort als Psychopathia sexualis bezeichnen, ist von den Alten nicht besungen und verherrlicht, — von den Modernen sogar als Ideal auf's Neue angepriesen worden, sogar mit einem Ausspruche Richard Wagners als Motto (Pierre Louys, Aphrodite)!

Erklärung des Falles keine Schwierigkeit. Ich halte weiter daran fest, zumal da bei *Keibel* von der wirklichen Eröffnung des Darmes nach aussen, also von der Entstehung des Anus, nicht gesprochen wird, dass man annehmen muss, dass die Zellschicht, welche den foetalen After verschliesst, normal durch das andringende Meconium zum Schwinden gebracht wird, in einer relativ späteren Zeit des Foetallebens; in unserm Fall hat der Druck des Meconiuminhaltes des Analblindsackes nicht dazu genügt. Obliteration eines Darmstückes im Sinne *Frank's*, ist hier aber nicht anzunehmen. Einen pathologischen Vorgang s. s. haben wir hier also bis jetzt nicht.

Die Nebenausmündung des Darms nun weiter zu erklären, kann auch durchaus nicht schwierig genannt werden. Schon nach demjenigen, was zur Zeit des Entstehens der *Frank*'schen Arbeit bekannt war, würde hier sofort an einen Rest von dem was früher da war, gedacht werden. Die von *Frank* vorgeschlagene Vertheilung ist wohl nicht mit der von mir auf Grund neuester Ergebnisse vertretenen Ansicht im Einklang, kann aber was die Namen anlangt, behalten bleiben. Er will nämlich die Fälle von angeborenem Verschluss des Mastdarmes, mit abnormer Ausmündung desselben, legen in:

1. Fälle innerer Fistelbildung (innerer Nebenafter, Kloakenreste);

2. Fälle äusserer Fistelbildung (äusserer Nebenafter), hervorgegangen aus theilweisem Offenbleiben der Damm-Scrotalspalte.

Mehr übereinstimmend mit der von mir citirten Beschreibung *Schultze's* ist die Eintheilung in: Ausmündung des Darmes a) in den ventralen und b) in den dorsalen Theil der primitiven Kloake. Wo *Frank* als Entstehungsweise seiner ersten Rubrik kurz angiebt: durch Nichtvereinigung des Septum Douglasii mit dem Damm entstanden, ist er natürlich in Widerspruch mit den von *Keibel* u. A. gefundenen Thatsachen. Es will mir durchaus als ein Fehler der *Frank*'schen Arbeit scheinen, dass er wiederholt von einem Herabwachsen des Septum Douglasii spricht. Das Septum Douglasii ist kein Organ, sondern ein Raum zwischen einer Peritonealduplicatur, die wesentlich von der Gestaltung der Organe, welche sie nachher auskleiden soll, abhängt.

Eigentlich darf man nach meiner Ansicht von einer Nebenausmündung des Darmes in unterm Fall nicht einmal reden. Denn der Darm mündet eben da, wo er in einem Frühstadium der Entwicklung mündet; die Bildung der Vagina ist ausgeblieben; diese Annahme ist auch nach der genauen Beschreibung der normalen Verhältnisse von *Tourneux* u. A. nicht besonders schwer zu erklären.

Dieses, der Abbildung entsprechende Stadium ist nun erhalten geblieben; die inneren Vorgänge der Kloakentheilung sind gehemmt, die äusseren haben sich normal abgewickelt.

Wodurch wäre diese Hemmung zu erklären? *Keibel* neigt für wirkliche durch Hemmung ohne mehr entstandene Missbildungen zur Theorie der Amnionstreifen von Prof. *Zander*. In einer ganz kürzlich erschienenen

experimentellen Arbeit soll diese Theorie allerdings viele Stützen finden. Ich möchte mich in diesem düstern Gebiete der Erklärung von Entwicklungshemmungen, jeder neuen Hypothese fern halten.

Dass der Canal, welcher hier sich an der Stelle der Vagina befindet, aus dem sich die festen Excremente der Patientin stets entleeren, das nämliche ist, was in in dem genannten Frühstadium der Entwicklung Darm heisst, wird noch dadurch begründet, dass er an und für sich mehr Darm als Vagina ist. Eine mikroskopische Untersuchung der Schleimhaut bei diesem schon alten Individuum wäre wohl von geringem Wert. *Von Rosthorn* hat das seiner Zeit gethan (Wiener klinische Wochenschrift 1890, No. 10), aber ohne daraus viel Deutlicheres beizubringen. Es ist umsomehr bekannt, dass die Mucosa-Epithelien in so vielen Fällen sich morphologisch bald ihrer Function anpassen (Transplantationen, etc.). Aber die digitale Untersuchung beweisst u. A. unzeideutig das Bestehen der Plica transversalis recti; die Spiegeluntersuchung giebt alsbald den Eindruck, als ob man in den Darm hineinsähe; Hymenalreste fehlen vollständig; die Patientin ist continent für Faeces, wenn auch nicht für Flatus; ihren Sphincter tertius muss sie demnach gewiss haben und durch Uebung hat sich derselbe wohl mächtiger als sonst entwickelt.

Das Fehlen des os coccygis und die Defecte, welche die beiden unteren Sacralwirbel der Patientin aufweisen, geben ferner einen mächtigen Grund für unsere Deutung. Wir wissen schon aus so Vielem, dass das knöcherne

Gerüst des Körpers in seiner Form sich wesentlich dem Inhalt anpasst. Es ist auch bekannt, dass normal eine mächtige Bindegewebswucherung in dem Schwanzstummel bei Säugethieren den Schwanzdarm auflöst; diese Bindegewebswucherung muss hier wohl als besonders stark angenommen werden, da der normale Inhalt des dorsalen Kloakentheils hier wegblieb, wie die Theilung überhaupt; das Bindegewebe hat die vollkommene Ausbildung der letzten Wirbel verhindert. In vielen Fällen aus der Literatur, dem unserigen mehr oder wenig analog, findet man dieses Fehlen des os coccyges nebst andern Veränderungen am Becken erwähnt. Ich hoffe darauf später ausführlich zurück zu kommen.

Unser Fall mag wohl als vollkommenst ausgeprägter seiner Art gelten. *Guinard* (Précis de Teratologie) spricht auch von „persistance de ce cloaque" bei einer Frau, observirt von *Martin de Saint Ange,* bei einem Mann, von *Saviard.* Ich habe mir bisher eine genaue Beschreibung dieser beiden Fälle, zumal des letzteren, nicht zugänglich machen können; hoffe dieselbe ganz sicher für meine spätere Arbeit zu verwerthen. Dass es Frauen gegeben hat, die mit einer einzigen Kloakenöffnung, wie in unserm Fall, lange gelebt und sogar geboren haben, findet man auch bei *Guinard* vermeldet, jedoch ohne weitere Angaben.

Wie leicht man sich zu ganz unbegründeten Hypothesen verführen lassen kann, wenn man einen gegebenen Fall absolut klar deuten will und sich nicht die Zeit gönnt, die entwicklungsgeschichtlichen Thatsachen nach neuester Darstellung kennen zu lernen, be-

weist eine Publication im „Anatomischen Anzeiger“ vom 3. März 1897. Dr. *F. Schanz* aus Dresden wirft da die Hypothese auf, dass das Coecum das Ende des Urdarmes, der Wurmfortsatz den Rest des Canalis neurentericus (Schwanzdarm) darstelle; der Dickdarm sollte sich ganz aus der primitiven Aftereinstülpung gebildet haben. — Alle Fälle, die in die Rubrik gehören, in welcher unser Fall geradezu ein mustergiltiges Beispiel darstellt, also in der Rubrik der Atresia ani mit Ausmündung des Darms in den ventralen Kloakentheil, sprechen gegen diese Annahme. Uebrigens wird sie von Prof. *Keibel* selbst in demselben Blatte vom 21. April d. J. auf anderen thatsächlichen Gründen schlagend zurückgewiesen.

Zum Schluss dieser kleinen Arbeit erlaube ich mir, meinem hochverehrten Freunde Prof. *von Eiselsberg* meinen verbindlichsten Dank zu bringen für die Ueberlassung des Falles, sowie dem Herrn Geheimrath Prof. Dr. *Stieda* und Prof. Dr. *Zander* für ihr freundliches Entgegenkommen und Zurverfügungstellung der neuesten Literatur. Die Bekanntschaft mit den von schönem Material so gut versehenen Kliniken der Albertus-Universität und ihren vorzüglichen wissenschaftlichen Instituten künftig häufig zu erneuern, wird mir stets eine höchst angenehme und lehrreiche Erholung sein.

Thesen.

1. Das Diaphragma pelvis ist ein einheitlicher, trichterförmiger Muskel.
2. Neuro-psychosen können an und für sich niemals die Indication für Castration der Frauen geben.

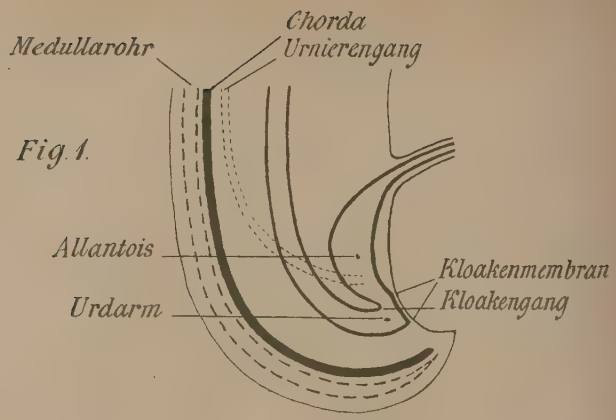

Fig. 1.

Fig. 2.

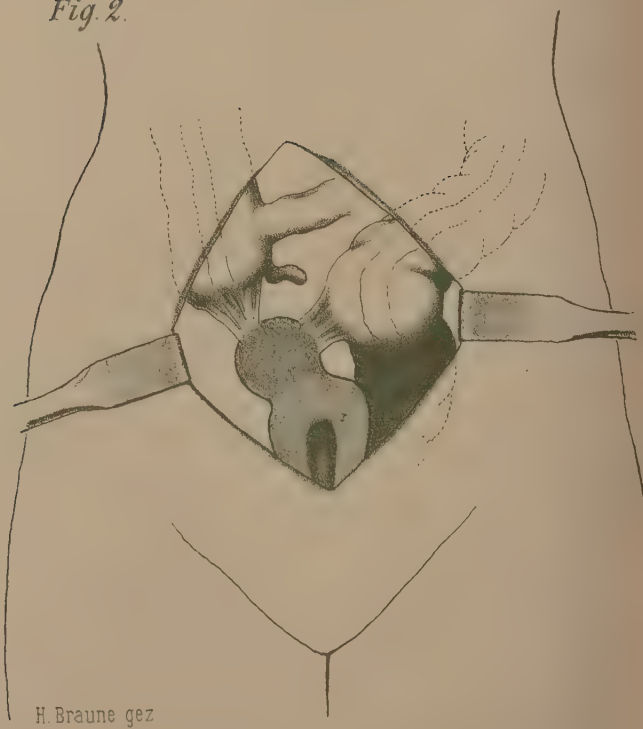

H. Braune gez

Fig. 3.

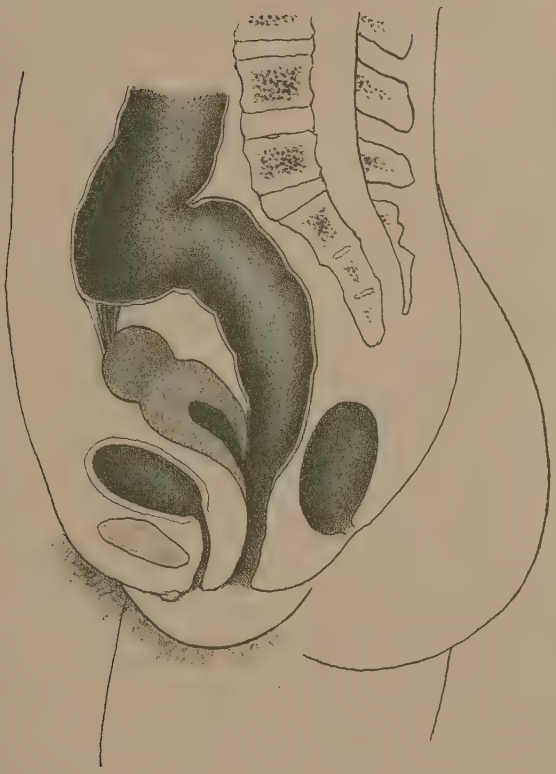

Druck v. H. Schwarz.

Vita.

Ich, Jan van Gorkom, bin geboren am 30. Januar 1868 in Utrecht; habe daselbt meine Erziehung genossen von der Schule an bis an die Beziehung der Universität nach absolvirtem Eindexamen der Ryks Hoogere Burgerschool met 5jarigen Cursus in 1886. — Im Juni 1892 bestand ich die ärztliche Staatsprüfung und habe ich mich November 1892 in Arnhem als prakt. Arzt niedergelassen.

JUIA 26 1837 — LIBRARY — UNIVERSITY

University Library
DEC
11